

ВІДГУК ОФІЦІЙНОГО ОПОНЕНТА

на дисертаційну роботу Орехової Христини Василівни «Патоморфологічна верифікація різних типів лімфосарком у котів», поданої на здобуття науково-кваліфікаційного ступеня доктора філософії, галузі знань 21 «Ветеринарія», спеціальності 211 «Ветеринарна медицина».

Актуальність теми дисертації. Однією із найпоширеніших злоякісних неоплазій у котів є лімфосаркома. Згідно локалізації ураження, диференціюють наступні анатомічні форми лімфоми: аліментарна (абдомінальна), медіастинальна, мультицентрична (генералізована лімфаденопатія), екстранодальна (ренальна, назальна, невральна, очна, рідше шкірна). Згідно клініко-анатомічних досліджень, форми лімфоми у котів є варіабельними, що пов'язано з деякими генетичними особливостями, а також наявністю вірусу лейкозу котів (*Feline leukemia virus – FeLV*) та вірусу імунодефіциту котів (*Feline immunodeficiency virus – FIV*). Лімфома виникає внаслідок неопластичної трансформації та подальшої проліферації лімфоцитів у лімфоїдних органах. Неоплазія може розвиватися у кількох органах одночасно або походити з одного із поступовим поширенням в інші тканини та органи.

Однією з найпоширеніших форм лімфоми у котів є аліментарна, яка згідно статистичних досліджень займає від 32 до 72 % випадків та характеризується локальним або дифузним ураженням усіх оболонок стінки шлунку, кишечника та ураженням мезентеріальних лімфатичних вузлів. За результатами досліджень, описаних у світовій літературі, більшість клінічних випадків аліментарної лімфоми реєстрували у старих котів, проте все частіше траплялись випадки захворювання молодих тварин, що пов'язано з погіршенням епізоотологічної ситуації щодо вірусу лейкозу. При тім, медіастинальний тип лімфоми виявляють значно рідше, переважно у котів від 2 до 4 років з характерними мультифокальними ураженнями тимуса, плеври та лімфатичних вузлів середостіння. Мультицентрична лімфома, яка трапляється у 20-30 % котів, характеризується ураженням поверхневих лімфатичних вузлів з можливими пухлинними утвореннями в печінці та селезінці. Статистично на екстранодальну форму лімфоми припадає близько 10–15 %. Уражаються при цьому нелімфоїдні органи – нирки, очі, назальне дзеркало, ЦНС, шкіра.

На сьогодні існує кілька гістологічних класифікацій лімфом у людей, які також до певного часу застосовували й ветеринарні патологи, оцінюючи на мікроскопічному рівні вигляд новоутворень. Це класифікаційні схеми Раппопорта та Кіля (оновлена Кільська схема класифікації залишається стандартом в Європі). При тім, основними відмінностями між лімфоною людей і тварин є те, що у тварин, в більшості випадків, лімфома є високодиференційована, а лімфома Ходжкіна практично не діагностується у тварин. Загалом питання гістологічної класифікації лімфоїдних злоякісних новоутворень у ветеринарії залишається невирішеним і перебуває в процесі постійних змін та доповнень. Саме тому, у ветеринарній онкології були зроблені численні спроби створити раціональні класифікації цих пухлин, які ґрунтувалися на сучасних знаннях щодо морфології

нормальних клітин крові та їхніх попередників. Для діагностики лімфоми домашніх тварин, на сьогодні, також використовують класифікацію Всесвітньої організації охорони здоров'я (ВООЗ), при якій співвідносять кожну категорію лімфоми із клітинною поведінкою та ступенем злоякісності тощо.

Водночас, незважаючи на прогрес у діагностиці новоутворень домашніх тварин, морфологічна верифікація пухлин лімфоїдної тканини залишається однією з найскладніших. Це пов'язано з особливостями цієї групи новоутворень, а саме: різноманіття нозологічних форм, подібність гістологічних проявів окремих типів лімфоми, цитологічна подібність деяких реактивних процесів, особливо у лімфоїдних органах, що ускладнює їх діагностику. Процес ранньої постановки діагнозу в котів на лімфому полегшує рентгенологічне та ультразвукове дослідження, а також тонкогolkова аспіраційна біопсія, яка є специфічною для діагностики лімфоми. Проте, для верифікації морфологічних типів лімфоми, все ж таки, необхідно проводити імуногістохімічне фенотипування та морфометричне дослідження.

У зв'язку з цим, наукові дослідження Орехової Христини Василівни «Патоморфологічна верифікація різних типів лімфосарком у котів» є актуальними та мають теоретичне і практичне значення для фахівців ветеринарної медицини.

Зв'язок роботи з науковими програмами, планами, темами. Дисертаційна робота є складовою частиною науково-дослідної тематики кафедри нормальної та патологічної морфології і судової ветеринарії Львівського національного університету ветеринарної медицини та біотехнологій імені С. З. Гжицького, зокрема: «Патоморфологічні зміни в органах і тканинах різних видів тварин та їх діагностичне значення при онкологічних, заразних і незаразних хворобах та за впливу лікарських препаратів» (номер державної реєстрації – 0121U109866).

Ступінь обґрунтованості наукових положень, висновків і рекомендацій, сформульованих у дисертації здобувачки не викликає сумніву. Метою та завданням дисертаційної роботи на основі комплексних досліджень було дослідити основні клінічні, патологоанатомічні та патогістологічні зміни у котів за різних форм лімфоми, верифікувати їх імунофенотип.

Досягнення мети дисертантка отримала шляхом чітко поставлених та сформульованих пунктів наукових задач стосовно наукової тематики, а саме: провести статистичний аналіз поширення неопластичних захворювань у котів у ветеринарних клініках «Доктор Вет» та «Ветпрактик», м. Львова; з'ясувати частоту спонтанних випадків лімфоми та її клінічних форм у котів; дослідити основні клінічні прояви, гематологічні та біохімічні зміни за різних форм лімфоми у котів; провести цитологічну верифікацію клітинного пулу за різних форм лімфоми у котів; з'ясувати патоморфологічні зміни за різних форм лімфоми у котів; визначити імунофенотип лімфоми у котів при різних клінічних формах; встановити морфометричні критерії лімфобластних клітин для верифікації імунофенотипу лімфоми у котів; з'ясувати ультраструктурні зміни за аліментарної форми лімфоми у котів.

Наукова робота виконана згідно вимог та на достатній кількості тварин. При цьому дисертанткою застосовано різноманітні та сучасні методи досліджень:

візуальної діагностики (ультрасонографічні, рентгенологічні та компютерної томографії) для виявлення «невидимих» патологічних процесів із встановленням їх локалізації, диференціювання тканин за щільністю та розмірами; клініко-морфологічні (гематологічні та біохімічні показники крові) – з метою оцінки загального стану організму тварин; імунохроматографічний експрес-тест для якісного виявлення антитіл до вірусу імунодефіциту та антигену вірусу лейкозу котів; цитологічні, патологоанатомічні, патогістологічні, імуногістохімічні (з використанням маркерів CD 79а, CD3 та Ki-67); виготовлення напівтонких зрізів для вивчення тонкої структури ядер лімфобластних клітин; трансмісійна електронна мікроскопія – встановлення ультраструктурної організації лімфосаркоми; морфометричні – визначення площі ядра та цитоплазми, ядерно-цитоплазматичного відношення, індексу проліферації; статистичні – встановлення вірогідності результатів досліджень.

Дослідження, виконані дисертанткою, проведено з дотриманням норм біологічної безпеки та принципів біоетики. Застосовані методики у дисертаційній роботі відповідають завданням, поставленим перед дисертанткою і дають можливість провести дослідження методично правильно і грамотно.

Висновки наукової роботи, пропозиції виробництву повністю обґрунтовані і відповідають отриманим результатам власних досліджень дисертаційної роботи.

Новизна основних наукових положень, достовірність одержаних результатів, висновків, проведених наукових досліджень та одержаних результатів.

Наукова новизна дисертаційної роботи Орехової Христини Василівни полягає у дослідженні патоморфологічної верифікації різних типів лімфосарком у котів з використанням візуальної діагностики, клініко-морфологічних, гістологічних, гістохімічних, імуногістохімічних, морфометричних та електронно-мікроскопічного методів досліджень.

У науковій роботі дисертантки, у результаті проведеного нею комплексного дослідження, уперше в Україні, в порівняльному аспекті, встановлено дані щодо поширення різних неоплазій у котів, пацієнтів клінік «Доктор Вет» та «Ветпрактик» м. Львова. Дисертанткою зібрані та проаналізовані статистичні відомості про клінічні випадки лімфом у котів, встановлені їх клініко-анатомічні форми, залежно від віку. **На основі результатів досліджень** доведено, що за аліментарної лімфому у котів, крім тонкого відділу кишечника та шлунку, уражались брижові лімфатичні вузли, підшлункова залоза та печінка, рідше селезінка. За медіастинальної лімфому пухлинні утворення локалізувались у грудній порожнині з дифузним ураженням внутрішніх грудних та внутрішніх міжреберних м'язів, м'язів діафрагми, легеневої паренхіми та медіастинальних лімфатичних вузлів. При екстранодальній формі лімфому неопластичні процеси розвивались у нелімфоїдних органах, переважно у нирках.

За результатами гістологічних досліджень, виявлено мономорфні дифузні інфільтрати з лімфобластних клітин, які локалізувались між міоцитами грудних та міжреберних м'язів грудної стінки, в кірковому шарі середостінних лімфатичних вузлів та розширених синусах, вогнищево у паренхімі легень. За ренальної лімфоми макроскопічно відзначали неопластичні утворення як у кірковому, так і мозковому шарі. Крім того, встановлено специфічну клітинну інфільтрацію однотиповими лімфобластними клітинами, які практично заповнювали інтерстиціальний простір органу, десквамацію та дистрофію епітелію проксимальних і дистальних каналців, фокальний некроз паренхіми нирок. Доведено, що механізм розвитку гострої ниркової недостатності, який клінічно виявляли у котів за ренальної лімфоми, пов'язаний саме з утворенням лімфоматозного інтерстиціального інфільтрату, який призводив до компресії каналців та інтерстиціальних капілярів, інтратубулярної обструкції та підвищення постгломерулярного судинного опору.

За результатами імуногістохімічних досліджень, верифіковано імунофенотип лімфоми з використанням імуногістохімічних маркерів CD3 (Т-лімфоцити) та CD79a (В-лімфоцити) тощо.

Важливість для науки і народного господарства одержаних автором дисертації результатів, рекомендацій щодо їх використання.

Отримані авторкою результати наукових досліджень на підставі комплексних клінічних, ультрасонографічних, рентгенологічних, комп'ютерної томографії, цитологічних та патоморфологічних методів дозволи розкрити і глибше обґрунтувати зміни в органах котів за різних типів лімфоми.

Виявлений поліморфізм ядер лімфобластних клітин на напівтонких та ультратонких зрізах та проведений морфометричний аналіз параметрів лімфобластних клітин з визначенням їх площі, площі ядра та ЯЦВ, може слугувати одним із додаткових критеріїв оцінки фенотипу лімфоми та дасть можливість, в подальшому, оптимізувати схему хіміотерапевтичного лікування котів із прогнозуванням перебігу захворювання. Результати патоморфологічних та імуногістохімічних досліджень рекомендується використовувати у якості основних та додаткових диференційно-діагностичних критеріїв імунофенотипування лімфоми у котів.

Отримані результати роботи можуть бути використані практичними лікарями ветеринарної медицини при діагностиці онкологічних захворювань у котів. Описані клінічні ознаки, гематологічні, біохімічні, цитологічні, патоморфологічні та імуногістохімічні зміни у котів при різних формах і типах лімфоми, які відрізняються за перебігом захворювання, відповіддю на лікування та подальшим прогнозом, потребують чіткої диференціальної діагностики.

Результати експериментальних досліджень використовуються лікарями ветеринарної медицини у приватних ветеринарних клініках «Доктор Вет» та «Ветпрактик» для діагностики лімфоми у котів, впроваджені у освітній процес та науково-дослідну роботу здобувачів вищої освіти за спеціальністю 211 «Ветеринарна медицина» факультету ветеринарної медицини Львівського національного університету ветеринарної медицини та біотехнологій імені С. З. Гжицького, Сумського національного аграрного університету, Полтавського

державного аграрного університету, Поліського національного університету та Білоцерківського національного аграрного університету.

Дисертаційна робота Орехової Христини Василівни «Патоморфологічна верифікація різних типів лімфосарком у котів» є завершеною науковою працею, виконаною відповідно до поставленої мети та завдань. Отримані нею результати є високоінформативними та достовірними, оскільки отримані на достатній кількості тварин з використанням ефективних методів досліджень.

Основний зміст роботи викладено на Основний зміст роботи викладено на 183 сторінках комп'ютерного тексту. Дисертація складається із анотації, вступу, огляду літератури, вибору напрямів досліджень, матеріалів та методів, результатів власних досліджень, узагальнення та обговорення результатів досліджень, висновків, пропозицій виробництву, списку літератури і додатків. Робота ілюстрована 88 рисунками та 11 таблицями. Список літератури містить 197 найменувань, з яких 192 латиницею.

Дисертаційна робота має чітку конструкцію і продумано логічну концепцію, оформлена згідно з наказом Міністерства освіти і науки України, від 12 січня 2017 року №40 «Про затвердження Вимог до оформлення дисертації».

Особистий внесок у розв'язанні наукової проблеми чи у вирішенні конкретного наукового завдання. Матеріали дисертаційної роботи Орехової Христини Василівни є корисними для фахівців ветеринарної медицини. Наукові положення, висновки й пропозиції, сформульовані у дисертації, обґрунтовані, логічно впливають з отриманих результатів.

Дисертаційна робота є самостійним науковим дослідженням. Причому, авторка особисто провела аналіз статистичних даних щодо поширення онкологічних захворювань у котів у клініках м. Львова, встановила частоту виникнення різних типів лімфом, проводила клінічні огляди тварин, аналіз гематологічних, біохімічних показників крові та цитологічних взірців. Брала участь у проведенні патологоанатомічних розтинів котів, відборі та фіксації матеріалу для гістологічного та гістохімічного досліджень. Освоїла методи морфометричного аналізу з подальшою статистичною обробкою результатів. Імунофенотипування різних типів лімфоми проводили на кафедрі патологічної анатомії факультету ветеринарної медицини Вермінсько-Мазурського університету в Ольштині. Якісно оформила ілюстративно-наочні матеріали. Опрацювання отриманих результатів та їх аналіз, статистичну обробку та формування висновків проводила спільно з науковим керівником. Відбір матеріалу для електронно-мікроскопічного дослідження, виготовлення та аналіз електроннограм проводила спільно з завідувачем лабораторії електронної мікроскопії ЛНУВМБ імені С. З. Гжицького О. О. Зайцевим.

Обізнаність здобувача з результатами наукових досліджень інших учених за обраною темою дисертації та порівнянність цих результатів із результатами наукових положень здобувача. Авторка дисертаційної роботи достатньо обізнана з результатами наукових досліджень інших учених за темою дисертації. Дисертанткою вдало виконано порівняння одержаних даних із результатами інших дослідників, які наведені у 4 розділі дисертації «Аналіз і узагальнення результатів досліджень».

Загальна оцінка суті дисертації, її цінність та недоліки за змістом та оформленням. Дисертаційна робота **Орехової Христини Василівни** на тему: «Патоморфологічна верифікація різних типів лімфосарком у котів» відповідає вимогам ДАК України: проведена значна наукова та організаційна робота, обрана актуальна тема досліджень, наукові дослідження проведені на високому методичному рівні, що дало можливість отримати цінні наукові результати, які мають теоретичне та практичне значення для фахівців ветеринарної медицини.

Водночас дисертаційна робота **Орехової Христини Василівни** має незначні недоліки, деякі зауваження та побажання:

1. Оскільки, тема дисертаційної роботи **Орехової Христини Василівни** «Патоморфологічна верифікація різних типів лімфосарком у котів» необхідно було б у розділі «Огляд літератури» додати підрозділ, що стосується більш детальної патоморфологічної характеристики **різних типів лімфосарком у котів**, з посиланням на відповідні літературні джерела.

2. У розділі 2 «Вибір напрямків досліджень, матеріали та методи виконання роботи» відсутні посилання на літературні джерела, за якими проводили морфометричні дослідження.

Тому, виникає питання до дисертантки, з якою метою проводили морфометричні дослідження, а саме, визначення ядерно-цитоплазматичного відношення клітин і, за якими літературними джерелами описані відповідні методи досліджень?

3. У розділі 1 «Огляд літератури» та розділі 2 «Вибір напрямків досліджень, матеріали та методи виконання роботи» інколи зустрічаються застарілі літературні джерела, на які посилається авторка у своїй дисертаційній роботі, це такі як: 36; 37; 56; 59; 64; 92; 123; 256; 157.

4. У розділі «Результати власних досліджень» для більш кращого розуміння наглядного матеріалу, необхідно було б рисунок за номером 3.11 подати за великого збільшення, так як позначка за № 2 – проліферація лімфобластами підслизового шару не зовсім сприймається (за малого збільшення неможливо диференціювати лімфобласти).

5. У розділі «Результати власних досліджень» з метою кращого представлення та розуміння наглядного матеріалу, необхідно було на рисунках за номером: 3.28; 3.28; 3.30; 3.44; 3.31; 3.32 тощо, надати позначки.

6. У роботі інколи трапляються окремі граматичні, орфографічні, стилістичні помилки та невдалі наукові вирази. Так, наприклад, у розділі «Результати власних досліджень» (ст. 68), дисертантка за підпису рис. 3.11. вказує: Фрагмент порожньої *кишка* кота», необхідно – «Фрагмент порожньої *кишки* кота» або ж у висновку за № 6 (ст. 146), дисертантка трактує таке словосполучення: «...межа між кірковою і *мозковою* зонами нирки». Згідно анатомічної номенклатури потрібно – «...межа між кірковою і мозковою *речовинами* нирки».

7. У розділі «Результати власних досліджень», дисертантка часто у підписах окремих рисунків, їх назву трактує наступним чином: рис. 3.25 – 3.25 – селезінка kota, або ж рис.3.26; 3.27 – підшлункова залоза kota тощо. На нашу думку, правильно було б – фрагмент мікроскопічної будови селезінки, підшлункової залози тощо.

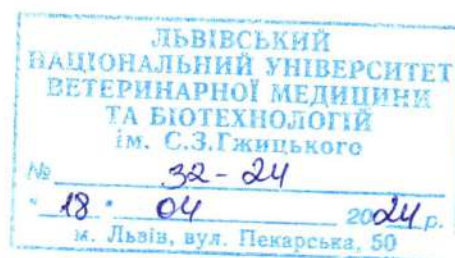
Проте, незважаючи на окремі незначні недоліки наукової роботи, дисертаційна робота справила позитивне враження. Виявлені нами окремі зауваження не є принциповими і не зменшують наукової цінності та проблемного значення дисертаційної роботи. Сподіваємось, що висловлені оцінки та зауваження сприятимуть подальшому вдосконаленню знань дисертантки. Загалом вважаємо, що авторка дисертації зробила істотний внесок у вирішенні поставлених задач ветеринарної медицини.

Висновок. Дисертанткою виконані обґрунтовані дослідження, викладені у послідовній формі та зроблені аргументовані висновки і практичні пропозиції, що впливають з одержаних результатів.

Вважаю, що дисертаційна робота ОРЕХОВОЇ Христини Василівни на тему: «Патоморфологічна верифікація різних типів лімфосарком у котів» оформлена згідно з наказом Міністерства освіти і науки України від 12 січня 2017 року №40 «Про затвердження Вимог до оформлення дисертації», є завершеною науково-дослідною роботою, яка за актуальністю обраної теми, науковою новизною, теоретичним та практичним значенням отриманих результатів, рівнем і обсягом виконаних досліджень, повністю відповідає вимогам, що передбачені «Порядком присудження ступеня доктора філософії та скасування рішення разової спеціалізованої вченої ради закладу вищої освіти, наукової установи про присудження ступеня доктора філософії (затвердженого Постановою Кабінету Міністрів України від 12 січня 2022 р. №44)», а її авторка заслуговує присудження освітньо-наукового ступеня доктора філософії галузі знань 21 «Ветеринарія» за спеціальністю 211 «Ветеринарна медицина».

Офіційний опонент:

Доктор ветеринарних наук, професор,
заслужений діяч науки і техніки України,
професор кафедри зоології, біологічного
моніторингу та охорони природи
Житомирського державного університету
імені Івана Франка



Леонід ГОРАЛЬСЬКИЙ

ПІДПИС ЗАСВІДЧУЮ:
Начальник відділу кадрів Житомирського
державного університету
імені Івана ФРАНКА

